COXA VARA CONGENITA.

INAUGURAL-DISSERTATION

ZUR ERLANGUNG DER

MEDIZINISCHEN DOKTORWÜRDE

VORGELEGT DER

HOHEN MEDIZINISCHEN FAKULTÄT

DER

ALBERT-LUDWIGS-UNIVERSITÄT

ZU

FREIBURG IM BREISGAU

VON

ELISABETH RAFILSOHN

AUS

IRKUTSK (OST-SIBIRIEN.)

ACAD. LIBRARY RIBL.

Druck- und Verlags-Gesellschaft vorm. Dölter, Emmendingen.
1908.

Gedruckt mit Genehmigung der medizinischen Fakultät
der Universität Freiburg i. B.

Dekan:
Professor Dr. Aschoff.

Referent:
Professor Dr. Kraske
Geh. Hofrat.

Dem Andenken

meiner lieben Eltern

gewidmet.

Unter denjenigen Affektionen des menschlichen Körpers, die erst am Ende des vorigen Jahrhunderts bekannt geworden sind, und die, nachdem die Aufmerksamkeit auf sie gelenkt worden war, alsbald von einer grossen Reihe von Autoren des genaueren erforscht und als relativ häufige Vorkommnisse sichergestellt worden sind, steht mit in erster Reihe eine eigenartige Verbiegung des Schenkelhalses, der man die Bezeichnung der Coxa vara beigelegt hat.

Es sind kaum 20 Jahre her, dass die ersten, noch in vielem unklaren Beobachtungen über diese Krankheit bekannt wurden, während die Varusdeformitäten der übrigen grossen Körpergelenke die Aufmerksamkeit der Chirurgen schon längst auf sich gezogen hatten und eingehend ergründet und studiert worden waren. Erst im Jahre 1888 veröffentlichte Ernst Müller unter dem Titel: „Ueber die Verbiegung des Schenkelhalses im Wachstumsalter, ein neues Krankheitsbild" eine grundlegende Arbeit, in welcher er unter Anführung von vier in der Bruns'schen Klinik in Tübingen beobachteten Fällen und gestützt auf ein durch Resektion wegen vermeintlicher Coxitis gewonnenes Präparat als Erster auf die oben genannte Affektion aufmerksam machte.

Seitdem wurde die Kenntnis des Leidens ausserordentlich rasch nach den verschiedenen Seiten hin durch eine grosse Zahl von Publikationen gefördert, und es hat sich gezeigt, dass diese Deformität keineswegs eine so seltene ist und dass ihr in differentialdiagnostischer Hinsicht eine besondere Bedeutung zukommt.

Viele bedeutende Chirurgen, von denen besonders Hofmeister, Kraske, Kocher, Hoffa, Sudeck, Joachimsthal, Alsberg und Manz erwähnt seien, haben sich sowohl mit der Erforschung als auch mit der Behandlung der Coxa vara befasst.

Unter der Varusstellung eines Gliedes verstehen wir gewöhnlich eine im Gelenk selbst oder in der nächsten Nähe desselben durch Veränderung der Knochengestalt bewirkte Abweichung von der normalen Mittelstellung, welche sich darin äussert, dass der distale Teil des Gliedes in einer zur Medianebene des Körpers adducierten Stellung sich befindet, im Gegensatz zur Valgusstellung, worunter man eine fehlerhafte Stellung im Sinne der Abduktion versteht. Beim Knie- und Ellenbogengelenk liegen die Verhältnisse so einfach, dass ein Missverständnis beim Gebrauch der Worte „varus“ und „valgus“ nicht entstehen kann, da in Streckstellung des normalen Gelenkes sich eine entsprechende Richtung des distalen Teiles durch Muskelkraft nicht bewerkstelligen lässt. Beim Hüftgelenk liegt die Sache aber wesentlich anders, insofern als hier schon die Konstruktion des normalen Gelenkes eine Ab- resp. Adduktion gestattet, so dass man daher eine einfache Adduktionsstellung im Hüftgelenk nicht ohne weiteres als Varusstellung wird bezeichnen können.

Kocher bezeichnete als Coxa vara diejenige Deformität, bei der, analog dem Pes varus, Streckstellung, Auswärtsrotation und Adduktion vereinigt sind. Gegen diese Anschauung erhob sich alsbald Einspruch.

So wies Kraske darauf hin, dass es nicht angängig sei, die Aussenrotation der Coxa vara mit Supination beim Pes varus, und erst recht nicht die Streckstellung bei der ersteren mit der Spitzfussstellung beim letzteren, die ja gar keine Streckung, sondern im Gegenteil eine Flexion bedeute, in Parallele zu stellen.

Die meisten Autoren sehen das Charakteristische der Coxa vara in der Verbiegung des Schenkelhalses nach unten und in der dadurch hervorgerufenen Verkleinerung des Schenkelhalsneigungswinkels, als einer mechanischen Beschränkung oder Aufhebung der Abduktion.

Der Schenkelhalsneigungswinkel ist ziemlichen Schwankungen unterworfen und zwar nicht nur in den verschiedenen Lebensaltern des Menschen, sondern bei den einzelnen Individuen überhaupt. Im Kindesalter ist er viel steiler, als in den späteren Lebensjahren; nach Ablauf der Entwicklungsjahre beträgt seine Winkelgrösse im Durchschnitt nach v. Miculicz 125—126 Grad, nach Lauenstein 126 bis 129 Grad. Sinkt der Schenkelhalsneigungswinkel unter diese Grössen, so spricht man von Coxa vara.



Fig. 1.

Alsberg führte einen neuen anatomischen Begriff ein für die Definition der Varusdeformität des Hüftgelenkes, indem er den sogenannten Richtungswinkel (Fig. 1) bestimmte, d. i. derjenige Winkel, den die Längsachse des Oberschenkels und die Linie, welche bei einem in Mittelstellung befindlichen Hüftgelenk die Knorpelendpunkte des Schenkelkopfes verbindet, mit einander bilden.

Dieser „Richtungswinkel“ ist ziemlich grossen individuellen Schwankungen unterworfen, beträgt aber in der Norm durchschnittlich 41 Grad. Ein verkleinerter oder gar negativ gewordener Winkel bedeutet eine Adduk-

tionsstellung des Oberschenkels bei Mittelstellung der Gelenkflächen zu einander, also eine Coxa vara.

Was den Sitz der Verbiegung bei der Coxa vara betrifft, so hat Kocher bereits in seiner ersten Arbeit ausgesprochen, dass der Sitz der Verbiegung bei der Coxa vara adolescentium in der Epiphysenlinie, also zwischen Kopf und Hals, gelegen sei; Hofmeister hat dann von dieser Form der Coxa vara eine andere, die Coxa vara adducta, abgetrennt, bei der der Sitz der Verbiegung zwischen Hals und Schaft sitze. Alsberg betrachtet die Coxa vara überhaupt nur als Verbiegung an der Grenze zwischen Hals und Schaft. Wagner sagt in seiner zusammenfassenden Arbeit: Der Satz der Verbiegung bei der Coxa vara ist verschieden. Dieser Satz ist zweifellos richtig, wenn man schlecht geheilte Schenkelhalsfrakturen, Verbiegungen in Folge von Tuberkulose, Osteomalacie und die rachitischen Deformitäten mit in Betrachtung zieht.

Wie sich nun im Laufe der letzten Jahre herausgestellt hat, braucht bei der Coxa vara die Verbiegung des Knochens nicht nur im Schenkelhalse zu liegen; sie kann sich im Verlaufe des ganzen Schenkelhalsbogens vorfinden, also vom Trochanter ab bis zum Schenkelkopf.

Sie kann demnach eine Verbiegung im Schenkelhalse selbst oder auch in der Epiphysenlinie des Schenkelkopfes oder im Schenkelkopfe selbst sein.

Die verschiedenen Formen der Coxa vara wurden von den einzelnen Autoren in verschiedener Weise eingeteilt. Die meisten Autoren nehmen das ätiologische Moment als Grundlage für die Einteilung; am zweckmässigsten erscheint die Einteilung in:

1. Coxa vara congenita
2. Coxa vara adolescentium s. statica
3. Coxa vara traumatica.

Bevor wir nun in unser eigentliches Thema eintreten, möchten wir kurz auf die Aetiologie der beiden letzten Formen eingehen.

Wenden wir uns zuerst der 2. Gruppe, der am häufigsten vorkommenden Form der Schenkelhalsverbiegung, der Coxa vara adolescentium, zu.

Trotz des eifrigsten Studiums ist die Frage der Entstehung der Coxa vara adolescentium auch heute noch nicht vollständig gelöst. Mit Sicherheit steht nur so viel fest und stimmen darin auch wohl alle Autoren überein, dass die Coxa vara eine Belastungsdeformität ist, deren Zustandekommen auf einem Missverhältnis zwischen Körperlast und Widerstandsfähigkeit des oberen Femurendes beruht. Ob aber und inwieweit pathologische, im Knochen sich abspielende Prozesse bei der Entstehung in Betracht kommen, darüber gehen die Ansichten der Autoren sehr auseinander. Die in Rede stehende Coxa vara-Form kann sich dann entwickeln, wenn der Knochen am oberen Femurende durch gewisse Erkrankungen oder Veränderungen der Knochenstruktur primär seine Festigkeit einbüsst; die nachträglich entstehende Verbiegung ist sekundärer Natur.

Ueber die eigentliche Art der Knochenaffektion, welche der Coxa vara adolescentium zu Grunde liegt, besteht zur Zeit noch eine grosse Unsicherheit. Das Bild der Coxa vara kann entstehen aus jeder die Festigkeit des Schenkelhalses störenden Ursache. Nur so ist es zu erklären, dass wir den Symptomenkomplex der Coxa vara bei den verschiedenen Ursachen antreffen, denen aber allen gemeinsam ist, dass die Partie von der Trochantergegend bis zur Pfanne nachgiebig geworden ist gegenüber den auf sie wirkenden Gewalten.

Dass die allgemeine Rachitis, besonders im Kindesalter, die Vorbedingung für die Entstehung einer Coxa

vara abgibt, ist sicher; dafür liegen eine ganze Reihe von Beobachtungen und Röntgenaufnahmen vor.

Die meisten Autoren waren geneigt, bei dieser Form der Coxa vara eine sogenannte Spätrachitis anzunehmen, wie sie von v. Miculicz für das Genu valgum adolescentium angenommen worden ist.

Im Gegensatz zu dieser Auffassung wurde Kocher auf Grund der in seinen Präparaten erhobenen Befunde, namentlich der Abwesenheit von Osteoblasten und Osteoklasten an den Knochenbälkchen der Epiphysenlinie, des Nachweises kalkfreier osteoider Säume, einer Erweiterung der Markräume mit grossem Reichtum an Markzellen neben Hyperämie und Erweichung veranlasst, an eine besondere Form der juvenilen Osteomalacie zu denken. Nach Kocher's Auffassung dürfte es sich um eine atrophische Entzündung infolge juveniler Osteoporose handeln. Das Leiden soll besonders junge Individuen in der späteren Wachstumsperiode befallen, wenn der Körper infolge Uebernahme ernster Beschäftigung auf einmal grösseren Anstrengungen ausgesetzt wird und namentlich eine dem Beruf entsprechende starke Belastung der Hüftgelenke durch Tragen von Lasten stattfindet.

Von anderen Erweichungsprozessen käme echte Osteomalacie in Betracht. Dass eine ausgesprochene Osteomalacie, ähnlich wie dies auch von osteomyelitischen Erkrankungen am Femur durch Oberst berichtet worden ist, auch Verbiegungen am Schenkelhals erzeugen könne, war ja a priori anzunehmen und ist durch Hofmeister's klinischen Nachweis einer doppelseitigen Schenkelhalsverbiegung bei einer 34jährigen Frau mit ausgesprochener Osteomalacie bestätigt worden. Auch Alsberg veröffentlichte einen solchen klinisch und anatomisch beobachteten Fall von eben beginnender Varusdeformität bei einer 45 Jahre alten Frau.

Als seltene Ursache der Coxa vara kann auch die

Ostitis fibrosa bezeichnet werden. Einen diesbezüglichen Fall hat Küster beschrieben.

Ein nicht seltenes Vorkommnis ist die Coxa vara bei juveniler Osteoarthritis deformans.

Stieda glaubt einen Zusammenhang der Coxa vara mit der sogenannten lymphatischen Konstitution annehmen zu dürfen, wie man sie bei skrophulösen Kindern mit adenoiden Wucherungen im Nasenrachenraum etc. antrifft. Auch deutet er die Möglichkeit eines Zusammenhangs mit der Störung der Schilddrüsenfunktion an.

Kimura fasste das Wesen der Knochenerkrankung, die in einem Falle zur Coxa vara führte, nach seinen Untersuchungen als eine senile Knochenatrophie auf.

Nach Sudeck's Ausführungen ist die Coxa vara als Ausdruck einer Insufficienz des gesamten Zugbogensystems aufzufassen. Diese Insufficienz kann hervorgerufen werden durch krankhafte Veränderungen der Knochensubstanz des Schenkelhalses oder durch abnorm hohe Belastung bei normalem Verhalten des Knochens.

Bezüglich der äusseren Schädlichkeiten kann es nun keinem Zweifel unterliegen, dass die Körperlast selbst die Deformierung herbeiführen kann, dass es sich also in diesem Sinne um eine statische Deformität handelt, und wie Kraske hervorhebt, liegt der Vergleich mit anderen derartigen Deformitäten, dem Genu valgum und varum, dem Pes valgus, dem Pes valgus inflammatus sehr nah.

Aus der Aetiologiebesprechung der statischen Coxa vara geht hervor, dass wir es nicht mit einer einheitlichen Affektion zu tun haben, sondern mit verschiedenen Krankheitsprozessen, die durch Einwirkung differenter Schädlichkeiten eine Deformierung des proximalen Femurendes im Sinne der Coxa vara herbeiführen können.

Besprechen wir nun kurz die 3. Gruppe. Was die Coxa vara traumatica anbetrifft, so handelt es sich

wohl immer um eine traumatische Epiphysenlösung infolge deren der Kopf des Femur eine pathologische Stellung einnimmt, welche das bekannte Bild der Coxa vara erzeugt. Es kann aber auch durch irgend einen Unfall zu einer Infraktion oder einer Fraktur des Schenkelhalses oder auch des Schenkelkopfes kommen und das schliessliche Ausheilungsresultat dieser Erkrankung ist eine mehr oder weniger starke Verbiegung des Schenkelhalses oder -Kopfes nach unten, also einer Coxa vara. Kredel will die Bezeichnung der traumatischen Coxa vara nur für die Fälle angewandt wissen, wo diese Deformität durch eine Schenkelhalsfraktur oder Epiphysenlösung bei sonst gesunden Individuen zu Stande kam, oder wo sie sich einige Zeit nach einer Verletzung der Hüfte ausbildete.

Wenden wir uns nunmehr unserem Hauptthema, der 1. Gruppe der Schenkelhalsverbiegung, der

Coxa vara congenita zu.

Das Verdienst, zuerst die Aufmerksamkeit auf die klinische Bedeutung unserer Krankheit gelenkt zu haben, gebührt Kredel. Er hat als Erster auf die angeborene Coxa vara aufmerksam gemacht, indem er zwei derartige Beobachtungen veröffentlichte.

Der erste Fall betraf ein 3jähriges Mädchen mit multiplen anderweitigen angeborenen Deformitäten: es hatte doppelseitige Coxa vara, hochgradige Genua valga und schwere Klumpfüsse. Obgleich die Deformität der Hüftgelenke erst im dritten Lebensjahre konstatiert wurde, kann doch die intrauterine Entstehung kaum in Zweifel gezogen werden, da das Kind bis dahin infolge der anderen Missbildungen der unteren Extremitäten niemals zum Stehen oder Gehen kam. Symptome von Rachitis oder sonstiger abnormer Weichheit der Knochen waren nicht

vorhanden und die Eltern wussten bestimmt, dass die Beine von Geburt an so beschaffen gewesen seien.

Das zweite, fünfmonatliche, sehr fette Kind zeigte eine einseitige Coxa vara, leichtes Genu valgum und schweren Pes equino-varus desselben Beines zugleich mit Kniegelenksmissbildungen, Defekt der Patella, schwerem Genu valgum und Pes equino-varus des anderen Beines Beide Beine lagen parallel neben einander nach der linken Seite zu gerichtet, so dass sie mit dem Rumpf einen nach aussen offenen Winkel von durchschnittlich 135 ° bildeten: das linke normale Hüftgelenk wurde also abduziert, das rechte, deformierte Hüftgelenk adduziert gehalten. Hierbei legte sich die Fusssohle des rechten Klumpfusses oberhalb des inneren Knöchels an den linken Unterschenkel an, während die fast nach oben zu gerichtete linke Fusssohle sich dem rechten Fussrücken anschmiegte. Der ganze Typus dieser Haltung bewies, dass das Kind schon in utero lange in dieser Haltung gelegen haben muss.

Dann folgte die Veröffentlichung zweier Fälle von Mouchet, die er als congenitale anzusprechen sich berechtigt glaubte.

In einem Fall handelte es sich um ein zweijähriges Mädchen, das hereditär nicht belastet war, auch keine Spur von Rachitis zeigte; dagegen ganz leichte, kaum merkbare Plattfüsse hatte. Sie lernte spät laufen und schon vom ersten Schritte an wies sie einen eigentümlichen „watschelnden“ Gang auf. Sie lief munter umher, klagte nie über Schmerzen in den Hüften, aber sie ermüdete leicht. Die Untersuchung ergab eine Aussenrotation beider Oberschenkel, eine Beschränkung der Abduktion und der Innenrotation. Die Röntgenaufnahme bestätigte die Diagnose der doppelseitigen Coxa vara.

Im zweiten Falle handelte es sich um einen 11 Jahre alten Knaben mit angeborener Coxa vara links. Seine Anamnese ist ähnlich der des ersten Falles: auch

er stammte aus ganz gesunder Familie, war nie krank, zeigte keine sonstigen Deformitäten, hatte keine Rachitis durchgemacht, lernte aber erst mit $1^3/_4$ Jahren laufen, wobei er von Anfang an ein eigentümliches Hinken zeigte. Sein linkes Bein war immer etwas schwächer entwickelt als das rechte; die Circumferenz am oberen Ende des Oberschenkels betrug links 36, rechts 39 cm, auch war das linke Bein um 2 cm kürzer als das rechte bei der Messung von der Spina ant. sup. bis zum Malleolus externus, dagegen gleich lang bei der Messung vom Trochanter major bis zum Malleolus externus. Rechts waren alle Bewegungen im Hüftgelenk frei, links waren die Abduktion und die Innenrotation stark behindert, sonst wie normal. Es bestand keine Druckempfindlichkeit. Beim Gehen zeigte er eine geringe Lordose und eine linksseitige Lendenwirbelsäulenskoliose. Der Patient klagte über Müdigkeit beim Gehen, hatte aber nie Schmerzen in der Hüfte.

Durch verschiedene, nach der Kredel'schen Mitteilung bekannt gemachte Erfahrungen, ist das kongenitale Vorkommen des Leidens ausser Zweifel gesetzt und diesen Fällen auch in anatomischer Hinsicht eine gewisse Sonderstellung eingeräumt.

Hoffa ist es, der nächst Kredel das meiste zur Klärung dieser angeborenen Coxa vara beigetragen hat Er beschrieb ausführlich einen klinisch genau untersuchten, und einen klinisch und anatomisch beobachteten Fall.

Im ersten Falle handelte es sich um einen dreijährigen Knaben mit linksseitiger angeborener Coxa vara. Er war normal geboren, nie krank gewesen, hatte rechtzeitig laufen gelernt. Dabei fiel den Eltern von vornherein ein leichtes Hinken auf der linken Seite auf. Ein Trauma hatte niemals stattgefunden. Die vorgenommene Untersuchung ergab, dass keine Spur von Rachitis vor-

handen war. Das linke Bein war um etwa $2^1/_2$ cm verkürzt und um ebenso viel stand der Trochanter major über der Roser-Nélaton'schen Linie. Beim Auftreten auf das linke und Hochheben des rechten Beines war das Trendelenburg'sche Symptom deutlich ausgesprochen. Der Schenkelkopf war an seiner richtigen Stelle deutlich zu fühlen. Das Bein stand in deutlicher Adduktion und Aussenrotation. Die Beweglichkeit des Hüftgelenkes war im Sinne der Abduktion beschränkt. Das Röntgenbild zeigte folgendes Verhalten des linken Hüftgelenkes. Die Hüftgelenkspfanne erschien normal, nur der obere Pfannenrand zeigte sich leicht abgeschrägt wie bei der angeborenen Hüftgelenksluxation. Der Schenkelkopf hatte sich in der Pfanne so gedreht, dass er mit seinen unteren Partieen den Pfannenrand verlassen hatte und dem Trochanter minor bedeutend nähergerückt erschien. Zwischen dem oberen Rand des Schenkelkopfes und dem oberen Pfannenrand war, nach aussen hin mehr breiter werdend, eine beträchtliche Lücke vorhanden. Der Schenkelhals war hochgradig verkürzt, am unteren Rand kaum sichtbar, am oberen etwas mehr ausgeprägt; er sass dem Oberschenkelschaft rechtwinklig auf. Die Epiphysenlinie war verbreitert; sie verlief in einem leicht schrägen Bogen von oben und innen nach unten und aussen. Der Trochanterepiphysenkern stand links bedeutend höher als rechts. Die Therapie bestand in diesem Falle in Anlegung eines Gipsextensionsverbandes in extremster Abduktion, doch wurde, wie eine nach 2 Jahren ausgeführte Kontrolluntersuchung ergab, keine wesentliche Besserung erzielt.

Der zweite Fall, den Hoffa klinisch und anatomisch zu beobachten Gelegenheit hatte, betraf einen 4jährigen Knaben mit angeborener doppelseitiger Coxa vara. Seine Eltern waren gesund.

Deformitäten waren in der Familie nicht vorge-

kommen. Patient war schon von Geburt an schwächlich gewesen. Mit 13 Monaten konnte er laufen, zeigte aber dabei einen watschelnden Gang. Niemals hatte er Schmezen beim Gehen; doch ermüdete er bald. Kein Trauma hatte stattgefunden. Bei der Untersuchung war keine Spur von früherer oder späterer Rachitis nachzuweisen. Beide unteren Extremitäten waren adduziert und nach aussen rotiert. Beugung in der Hüfte war bis zum Winkel von etwa 80 Grad möglich. Abduktion beiderseits nahezu unmöglich, ebenso war die Innenrotation beschränkt. Trendelenburg'sches Phänomen beiderseits deutlich ausgesprochen. Starke Lendenlordose. Die Schenkelköpfe waren beiderseits deutlich an normaler Stelle im Scarpaschen Dreieck zu fühlen. Die Trochanteren standen etwa $3^1/_2$ cm über den Roser-Nélaton'schen Linien. Der Gang war watschelnd und gleichzeitig stark behindert, weil infolge der Adduktionsstellung der Beine die Knie bei jedem Schritt aneinander streiften. Das Röntgenbild ergab folgenden Befund: die Pfannen waren beiderseits wohl ausgebildet. Beide oberen Hälften der Pfannen waren leer. Die Gelenkköpfe waren klein, deformiert, standen beiderseits unterhalb des Niveaus der Y-formigen Knorpel. Die unteren Hälften der Köpfe hatten die Pfannen ganz verlassen. Der Schenkelhals war beiderseits angedeutet, der Winkel, den die Köpfe mit dem Femurschaft bildeten, war ein rechter. Der Schatten der Köpfe war beiderseits anormal aufgehellt. Die Epiphysenlinien waren beiderseits stark verbreitert, sie verliefen direkt vertikal von oben nach unten. Die Verbreiterung der Epiphysenlinie war eine ungleichmässige. Die Aufhellung des Schattens griff von der Epiphysenlinie unregelmässig in die Gelenkköpfe hinein, namentlich links war an der Stelle, wo sonst nur die schmale Epiphysenlinie verläuft, ein ungleichmässig gezackter, mit dunklen Partien durchzogener, den Gelenkkopf einerseits

und die Linea intertrochanterica andererseits in seinem Bereich mit hineinziehender aufgehellter Schatten zu beobachten.

Um die hochgradige Abduktionshemmung zu beseitigen, wurde von Hoffa hier die doppelseitige Resektion der oberen Femurenden nach der v. Langenbeck'schen Methode ausgeführt. Das anatomische Bild, welches Hoffa nach einem durch Resektion gewonnenen Präparat entworfen hat, war folgendes: Der linke Gelenkkopf war normal gebildet, hatte jedoch eine Drehung um eine sagittale Achse derart erfahren, dass der Ansatzpunkt des Lig. teres etwas tiefer sass als normal. (Anteversion des Schenkelhalses). Ausserdem hat sich der Gelenkkopf durch eine Neigung nach hinten dem Trochanter minor genähert. Der Gelenkkopf grenzte an der vorderen Fläche in einer unregelmässig gezackten Linie an den Schenkelhals. Dieser selbst war sehr stark verkürzt. Er hatte vorn eine Breite von höchstens 8 mm; hinten betrug die Entfernung von der lateralen Begrenzung des Kopfes bis zur Crista intertrochanterica 1,3 cm, jedoch war der Schenkelhals selbst hinten nur 5 mm lang. Letzterer hatte seine normale keilförmige Gestalt eingebüsst und sein Dickendurchmesser war fast genau so gross wie der des Kopfes, nämlich 2,9 cm. Der Schenkelhalswinkel betrug, genau gemessen, 75 Grad. Die Crista intertrochanterica verlief bogenförmig in der Weise, dass die Linie zwischen der Spitze der Trochanter major und minor nicht, wie unter normalen Verhältnissen, mit dem Schenkelschaft einen ganz spitzen Winkel bildete, sondern einen solchen von 60 Grad. Der Trochanter minor selbst war ausserordentlich stark entwickelt, nach vorn abgebogen und verlief rein horizontal. Die Entfernung seiner Spitze von der unteren überknorpelten Fläche des Kopfes betrug 5 mm. Am Präparat des rechten coxalen Femurendes waren die Verhältnisse ganz dieselben wie links, nur betrug der Schenkelhalswinkel rechts 85 °.

Das Röntgenbild des Fournierschnittes durch die Mitte des resezierten Gelenkendes ergab folgendes: (Fig. 2).

Der Schenkelkopf war bis auf einen 1,7 cm langen, 1,1 cm dicken Knochenkern vollkommen knorpelig. Während sich dieser Knochenkern auf der dem Hüftgelenk zugewandten Seite als ziemlich scharf begrenzt erwies, löste er sich gegen den Schenkelhals zu, besonders am unteren Ende, in eine Reihe von kleinen, unregelmässig begrenzten, oft gar nicht mehr im Zusammenhang mit ihm stehenden stecknadelkopf- bis erbsengrossen knöchernen Gebilden auf. Der Schenkelhals selbst, der eine

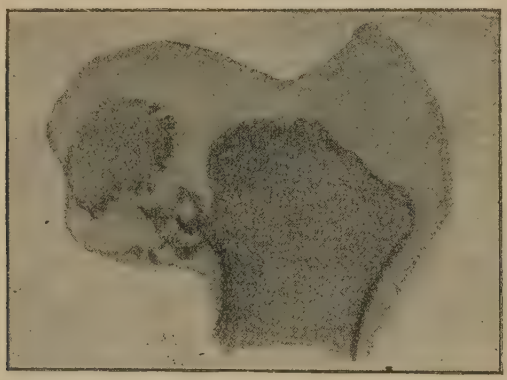

Fig. 2.

Breite von knapp 1 cm hatte, war bis auf die oben erwähnten versprengten Knochengebilde noch vollkommen knorpelig. Ebenso war der stark entwickelte Trochanter in seiner Anlage noch vollkommen knorpeliger Natur. Am Schenkelschaft selbst waren die senkrecht sich kreuzenden Strukturbälkchen angeordnet.

Zur mikroskopischen Untersuchung des Präparates wurde ein Schnitt hergestellt, der durch die ganze Dicke des Kopfes, Schenkelhalses und angrenzenden Schenkelhalsschaftes ging. Der knorpelige Teil des Präparates zeigte fast überall das Bild des ruhenden Knorpels. An

mehreren Stellen war er stark vaskularisiert. Zwischen den mit Blut gefüllten Capillaren befand sich ganz lockeres Bindegewebe und in dessen Bereich kleine Blutextravasate. In der Nähe dieser Gefässinseln war die Grundsubstanz des Knorpels von mehr faserigem Charakter. Nirgends war hier eine Andeutung von proliferierendem Knorpel zu sehen. In der Umgebung des Knochenkerns am Schenkelkopf waren unregelmässig gestaltete Knorpelinseln vorgeschoben, in welchen die Knorpelkapseln sich mit Hämatoxylin stark tingierten und als krümelig verkalkt erwiesen. Auch in dieser Zone war nirgends eine Andeutung von Knorpelwucherung sichtbar. Stellenweise fanden sich in diesen Inseln bereits vereinzelte Knochenbälkchen. Der Knorpel zeigte sich hier an der Peripherie der Gefässinseln in faseriges Bindegewebe umgewandelt. In der Nähe des Knochenkerns nahm die faserige Umwandlung des Knorpels breitere Schichten ein. An einer kleinen circumscripten Stelle fand sich eine Nekrose des Knorpels, gegen die von einer Seite zellenreiches Bindegewebe vordrang. In der äussersten der Knorpelnekrose benachbarten Zellenschicht fanden sich auch vereinzelte, rundlich gestaltete vielkernige Riesenzellen. Die Knochenbälkchen selbst waren ausserordentlich unregelmässig gestaltet. Nirgends war an ihnen eine zapfenförmige Anordnung gegen den Knorpel hin zu konstatieren. An ganz vereinzelten Stellen fand sich ein Saum von gleichmässig gestellten Zellen, die als Osteoblasten anzusprechen waren. Die Markräume selbst waren ausserordentlich zellenarm und fettreich. Die Vaskularisation war spärlich. Stellenweise war das Mark in ein faseriges, kernarmes Bindegewebe umgewandelt. Auch am Periost waren nirgends Zellproliferation oder Umwandlung in Knochenbälkchen zu konstatieren.

Daraus zieht Hoffa folgenden Schluss: An dem mikroskopischen Bilde war also der vollkommene Mangel

von Zeichen des Wachstums charakteristisch. Am Knorpel fehlte die kennzeichnende Knorpelwucherungszone, die Knochenbälkchen zeigten kein Wachstum durch Apposition, das Mark war nicht das eines wachsenden Individuums, sondern zeigte regressive Veränderungen, wie man sie physiologisch im höheren Alter vorfindet. Es fehlte dem Skelettgewebe jede bioplastische Energie.

Zu den bisher in der Literatur bekannten Fällen von Coxa vara congenita möchten wir zwei weitere hinzufügen, von denen der erste aus der chirurgischen Klinik, der zweite aus der chirurgischen Poliklinik zu Freiburg stammen.

I. Fall: Coxa vara congenita duplex.

Badle Sophie, 5 Jahre, aus Langenhaknach (Schwarzwald) Vater: Gastwirt.

2.—7. V. 05 Station.

Anamnese: Von 6 Geschwistern starb eines an Bronchopneumonie. Alle Kinder lernten laufen vor Ablauf von $1^1/_4$ Jahren. Alle Geburten gingen ohne Kunsthilfe normal von statten. Der Hausarzt, der die Familie seit 10 Jahren kennt, hat nie etwas von Rachitis bemerkt. Wohnungs- und Ernährungsverhältnisse werden als gute geschildert.

Auch das Kind, Sophie, lernte nach Ablauf des ersten Jahres laufen, doch viel den Eltern sofort der „watschelnde“ unsichere Gang auf, der sich in der folgenden Zeit nicht verlor. Besondere Krankheiten hat das Kind nicht durchgemacht. Ebenso ist nichts über ein Trauma bekannt.

Status präsens: Die Grösse des Kindes ist seinem Alter entsprechend. Ernährungszustand ist ein guter, die inneren Organe sind gesund. An Kopf, Brust und Glie-

dern sind keine Zeichen überstandener Rachitis nachzuweisen. Auch die Röntgenuntersuchung mehrerer Knochenabschnitte (Hand, Füsse) ergibt keine für Rachitis charakteristische Veränderungen. Das Kind zeigt beim Gehen einen ganz ähnlichen Gang, wie ihn die Kinder mit doppelseitiger Hüftgelenksluxation aufweisen. Es springt aber munter umher und soll auch früher nie über Schmerzen in Hüften geklagt haben.

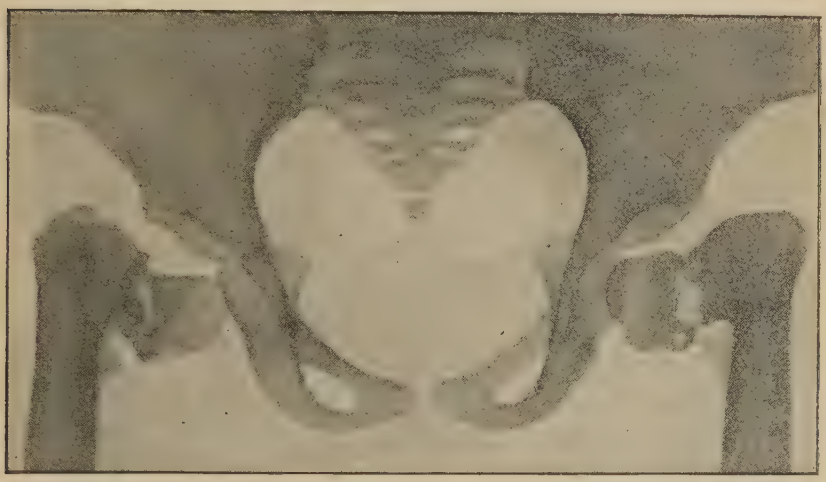

Fig. 3.

Entkleidet fällt zuerst die starke Lordose der Lendenwirbelsäule in die Augen, die sich auch im Liegen nicht ausgleicht. Die Gegend der Trochanteren springt eckig vor, während die Gesässpartie erheblich abgeflacht erscheint. Beide Beine sind gleich lang, die Muskulatur derselben ist nicht auffallend schlecht entwickelt. Verkrümmungen der Beine sind nicht vorhanden. Die Beweglichkeit der Hüftgelenke ist in der Abduktion deutlich, doch nicht übermässig eingeschränkt; auch die Bewegungen im Sinne der Flexion sind in geringem Grade gehemmt, während die Rotations-

bewegungen kaum eingeschränkt erscheinen. Die Adduktionsbewegung ist nicht behindert. Bei gewöhnlicher Lage erscheinen die Beine mässig nach aussen rotiert. Bei Seitenlage überragt der sehr stark vorspringende Trochanter major die Roser Nélaton'sche Linie um reichlich 2 cm. Hinter demselben ist durch die etwas atrophische Gesässmuskulatur zwar eine Resistenz, aber selbst bei Rotationsbewegungen der Schenkelkopf nicht durchzufühlen.

Die Beine erscheinen im Verhältnis zum Oberkörper zu kurz. Vorn am Poupart'schen Band kann der palpierende Finger nicht in die Tiefe dringen.

Die **Röntgenuntersuchung** ergibt folgenden Befund (Fig. 3):

Der gut entwickelte Kopf nimmt mit seiner oberen Hälfte den unteren Teil der Pfanne ein und ragt auf diese Weise zum Teil unten aus der Pfanne heraus. Der Schenkelhals erscheint verkürzt, der Winkel zwischen ihm und dem Schaft beträgt auf der einen Seite etwa 70 °, auf der anderen etwa 80 °. Die Epiphysenscheibe verläuft parallel dem Schaft; sie erscheint verbreitert und sehr unregelmässig. Die Spitze des grossen Trochanters ist wie nach innen umgebogen, der Körper selbst stösst fast an den oberen Pfannenrand an. Die Knochenkonturen sind überall scharf und kräftig, die Pfanne tief, der Beckenring erscheint in seinem dorsoventralen Durchmesser etwas verlängert. (Aufnahme bei ventro-dorsalem Strahlengang).

Die **Therapie** bestand in intermittierender Extension, Massage, Bäder. Nach dem Bericht des Arztes (2 Jahre später) wurde eine Besserung nicht erzielt, doch ist eine Verschlechterung in dieser Zeit nicht eingetreten und nicht festgestellt.

II. Fall: Coxa vara congenita duplex.

Grieshaber Artur, 6 Jahre, aus Triberg (Schwarzwald) Fabrikarbeiterskind.

18. V. 07 poliklinisch.

Anamnese: Nach Angabe der Mutter hat weder dieses noch andere Kinder an englischer Krankheit gelitten und haben alle frühzeitig laufen gelernt. Bei diesem Kinde fiel den Eltern sehr früh der „watschelnde" Gang

Fig. 4.

auf, der sich in der folgenden Zeit eher noch verschlimmerte. Er soll nie ernstlich krank gewesen sein. Ein Trauma hat niemals stattgefunden.

Status präsens: Der Knabe ist für sein Alter ausserordentlich gut entwickelt und sehr dick. Er weist eine gesunde, frische Gesichtsfarbe auf und bewegt sich mit seinem watschelnden Gang rasch und gewandt vorwärts. Der Leib springt sehr stark vor und ist auch die Lordose der Lendenwirbelsäule sehr ausgesprochen. In knieender Haltung erscheint das Becken

sehr breit, die Trochanteren springen stark vor, doch wird das eckige Vorspringen durch reichliche Fettansammlung verdeckt. Die Abduktion ist wesentlich eingeschränkt, während die übrigen Bewegungen nur geringe Verminderung aufweisen.

Die **Röntgenuntersuchung** ergibt (Fig. 4) einen etwa rechtwinkligen Ansatz des Schenkelhalses an den Femurschaft. Die Epiphysenlinie verläuft schräg von oben aussen nach unten innen; sie ist breit und unregelmässig. Der Kopf erscheint verhältnismässig klein, nimmt mehr den unteren Teil der Pfanne ein, ist aber nicht wesentlich aus derselben herausgedrängt Die Pfanne ist zwar normalen Umfangs, die Knochenkonturen sind scharf und kräftig.

Stellen wir nun die Frage, was die **Ursache** dieser angeborenen Coxa vara ist, so müssen wir sagen, dass wohl am wenigsten über ihre Aetiologie bekannt ist. Es herrschen die verschiedensten Auffassungen bei den verschiedenen Autoren über Ursache und Wesen der Krankheit und diese tragen zum besseren Verständnis der Sache bei. Völlige Klarheit aber in die Sache zu bringen, dürfte zur Zeit noch unmöglich sein. Das Material ist noch zu gering, um derartige Fragen eingehend und erschöpfend erörtern zu können.

Sicher ist, dass Raummangel im Uterus die Ursache sein kann.

Als ein für intrauterinen Raummangel sprechendes Moment wollen wir das relativ häufige Zusammentreffen von angeborener Coxa vara mit anderen angeborenen Deformitäten, wie Genu valgum, varum, Pes valgus, varus anführen, worauf Kredel schon hingewiesen hat. Er nimmt für seine Fälle, für welche Röntgenbilder nicht vorliegen, an, dass die Hüftgelenke intrauterin die Schenkelhalsverbiegung dadurch acqui-

rierten, dass die Femora dauernd in forcierter Adduktionsstellung gehalten wurden.

Mit am häufigsten Veranlassung zur Entstehung der Deformitäten gibt ein Mangel an Fruchtwasser, infolgedessen sich die Uteruswand zu eng an den Fötus anschliesst. Dadurch aber werden die Bewegungen und damit die freie Entfaltung der fötalen Gelenke gehemmt, ja es können dieselben geradezu in eine abnorme Wachstumsrichtung hineingedrängt werden.

Weiterhin können pathologische Neubildungen des Uterus, sowie eine mehrfache Schwangerschaft den Raum im Uterus verengern und kann dadurch die Deformität veranlasst werden. Diese ganze Gruppe von Deformitäten bezeichnet man als intrauterine Belastungsdeformitäten. Intrauterine Belastungsdeformitäten können aber auch noch auf andere Weise entstehen.

Es kann das Fruchtwasser ganz reichlich vorhanden sein, trotzdem aber können abnorme Verhältnisse vorliegen, welche den Fötus ausser Stand setzen, durch Aenderung seiner Lage sich einem ungünstig wirkenden Drucke zu entziehen.

Es können aber auch genug Deformitäten dadurch entstehen, dass ein an sich normaler Druck auf den erkrankten fötalen Organismus einwirkt. Hierher gehören zunächst die Deformitäten, welche man gelegentlich bei fötaler Rachitis beobachtet.

Inwiefern die fötale Rachitis bei angeborener Coxa vara eine Rolle spielt, bleibe dahingestellt.

Reiner nimmt an, dass die Deformität durch innere Anlagen vorbestimmt ist. „Die inneren Anlagen, welche unter der Einwirkung des „modellierenden Traumas“ (nicht ein plötzliches, sondern ein im Laufe der Zeit allmählich einwirkendes Trauma) auf die Gestaltung der Deformität bestimmend wirken, werden durch den eigentümlichen Entwicklungsgang hervorgerufen, welchen der

Femurstab in einer sehr frühen Embryonalperiode durchmacht. Der Sitz dieses Umformungsprozesses ist hauptsächlich die Regio subtrochanterica femoris, jene Region, in welcher in verschiedener histologischer Entwicklung befindliche Teile aneinander stossen."

Wie pathologische Vorgänge am Knochen überhaupt mit Vorliebe gerade an den Stellen der stärksten vegetativen Tätigkeit auftreten, so auch am Femur befällt die Affektion vorzüglich die untere Epiphysengrenze, welche die Stelle der regsten Wachstumsvorgänge dieses Knochens darbietet.

Coxa vara congenita kommt als häufige Begleiterscheinung der kongenitalen Hüftgelenksluxation vor.

Auch ist das gleichzeitige Bestehen einer Coxa vara auf der einen und einer Hüftverrenkung auf der anderen Seite beobachtet worden, wobei es unentschieden bleibt, ob in diesen Fällen die Coxa vara auf congenitaler Grundlage beruht, oder ob sie vielmehr durch „abnorme Beanspruchung" des nicht luxierten Oberschenkelknochens zustande kommt.

Bezüglich der Aetiologie wollen wir des weiteren erwähnen, dass die sogenannten intrauterinen Frakturen, bei welchen es sich nach neueren Untersuchungen nicht um intrauterin mit Dislokation verheilte Kontinuitätstrennungen des Skeletts, wie Mouchet angenommen hat, sondern um Verbiegungen des noch nicht differenzierten fötalen Gewebes durch die Einwirkung amniotischer Fäden handelt, zu Deformitäten des oberen Femurendes im Sinne der Coxa vara führen können.

In den letzten Jahren haben Joachimsthal, Reiner, Drehmann auf die Beziehungen der angeborenen Coxa vara zum angeborenen Defekt des oberen Femurendes hingewiesen.

Joachimsthal berichtete über einen Fall von

einem angeborenen Defekt der Kopfepiphyse des rechten Femur bei einem 7jährigen Mädchen, bei dem das Röntgenbild eine linksseitige Coxa vara ergab.

Nach den neueren diesbezüglichen Erfahrungen muss man annehmen, dass in diesem Falle auch auf der rechten Seite kein eigentlicher Defekt vorlag, sondern dass es sich nur um eine „Vorstufe einer hochgradigen Coxa vara gehandelt hat, bei der die Diagnose auf dem Röntgenbild nur deshalb unmöglich war, weil der obere Abschnitt des Femur noch in knorpeligem Zustand verharrte."

Drehmann lehrte diese Fälle, die man früher fälsch-

Fig. 5.

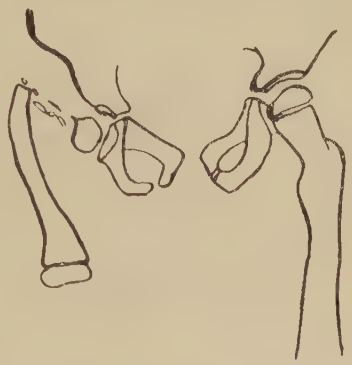

Fig. 6.

lich als kongenitalen Defekt auffasste, richtig deuten, indem er das durch beistehende Skizzen eines von ihm beobachteten Falles sehr schön gezeigt hat.

Es handelte sich um einen 5jährigen Knaben mit starker Verkürzung des linken Beines, die auf mangelhafte Entwicklung des linken Oberschenkels zurückzuführen war. Das obere (Fig. 5) Femurende trat nach Art eines Trochanters hervor und stand mit diesem umgebogenen Ende beträchtlich über der Roser-Nélaton'schen Linie.

Ein zwei Jahre später aufgenommenes Röntgenbild (Fig. 6) zeigte, dass das Diaphysenende des Femur und

das Kniegelenk gut ausgebildet waren. Die Diaphyse setzte sich in ein nach oben sich verjüngendes Ende fort, welches nach dem Darmbein zu umgebogen war. Man sah deutlich einige Stränge nach der Pfannengegend hinziehen. In der Pfanne selbst fand sich nichts.

Ein weiteres, zwei Jahre später aufgenommenes Bild (Fig. 7) zeigte dann die nach der Pfannengegend ziehenden Stränge deutlich verknöchert. In der Pfanne erkannte man nun einen Femurkopf, an den sich ein schlanker Hals ansetzte. Dieser zog aufsteigend nach dem früher

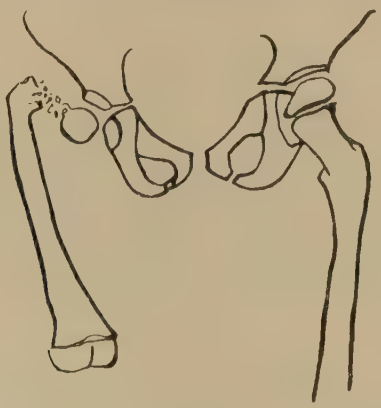

Fig. 7.

als Trochanter gedeuteten umgebogenen Ende des Femurs, welches dem Darmbein zugekehrt war. Das Ganze stellte also eine hochgradige Coxa vara dar, in welche nicht nur der Hals allein, sondern auch das verkrümmte Femurende einbezogen war. Ganz ähnliche Befunde teilten Joachimsthal und Reiner mit.

An der Hand der oben angeführten makro- und mikroskopischen Befunde vertritt Hoffa den Standpunkt, dass es sich um ein congenitales Leiden handelt, das einer Erkrankung an der Stelle der Epiphysenlinie sein Dasein verdankt. Es ist auf einen Bildungs-

oder Entwicklungsfehler zurückzuführen, welcher die normale Gestaltung des Schenkelhalses verhindert.

Was die Aetiologie unserer Fälle anbetrifft, so sind wir auf Grund der Anamnese und der Befunde mehr geneigt annehmen zu dürfen, dass es sich um eine **angeborene Missbildung des Schenkelhalses** handelt, die aus inneren Ursachen entstanden sein könnte.

Als innere Ursachen kann man alle jene bezeichnen, welche schon im Keime gegeben sind, so dass bei der Entwicklung des Embryos spontan, ohne äussere Veranlassung, Missgestaltungen auftreten.

Diese „Keimvariation" nach Ziegler ist entweder darauf zurückzuführen, dass von den zur Copulation gelangenden Geschlechtskernen einer oder auch beide nicht normal waren, oder dass sie zwar normal waren, dass aber aus ihrer Vereinigung eine Varietät entstand, welche nach unseren Begriffen als pathologisch anzusehen ist. Möglich ist auch, dass Störungen in den Befruchtungsvorgängen pathologische Variationen erzeugen können.

Ueber die Entstehung der angeborenen Coxa vara sind wir noch im unklaren.

Weitere Forschungen auf diesem Gebiete werden uns wohl bald mehr Klarheit bringen.

Bisher haben wir uns nur mit der Aetiologie der Coxa vara congenita befasst.

Wenn wir jetzt kurz auf die **klinischen Symptome** der Coxa vara eingehen, so sind diese in der Hauptsache aus den oben angeführten Krankengeschichten ersichtlich.

Beachtenswert erscheint in der Anamnese, dass die Patienten nicht so sehr über Schmerzen in der Hüfte, als besonders über eine ungewöhnlich rasche Ermüdung beim Gehen klagen.

Der Allgemeinstatus bietet in der Mehrzahl der Fälle keine für die Stellung der Diagnose charakteristischen Merkmale, dafür sind die objektiven Symptome der Krankheit in der überwiegenden Mehrzahl der Fälle um so charakteristischer und augenfälliger.

Wir finden also

1. **den Oberschenkel adduciert** und zwar ist Adduktion mehr als normal möglich, während die **Abduktion** entsprechend **behindert** oder völlig aufgehoben ist.

Beschränkung der Abduktion ist daraus zu erklären, dass das Bein infolge der Abwärtsbiegung des Schenkelhalses und der dadurch bedingten Adduktionsstellung des Femur bereits eine kompensatorische Abduktion ausgeführt hat und an der physiologischen Grenze dieser Bewegung angelangt ist.

2. charakteristisches stets konstantes Symptom bildet der **Hochstand des Trochanter über der Roseer-Nélaton**'schen Linié durchschnittlich um 2—5 cm. Meist ist der Trochanter auch etwas nach hinten verschoben.

Um ebensoviel ist bei einseitiger Affektion das befallene Bein betroffen. Macht man eine genaue Messung, so findet man die absolute Länge beider Beine gemessen von Trochanter bis Malleolus externus gleich, während die Entfernung von Spina anterior superior bis Malleolus externus auf der erkrankten Seite geringer ist als auf der gesunden.

3. kombiniert sich die Varusdeformität bisweilen mit einer **Auswärtsrotation bei beschränkter Einwärtsrotation** und mit Streckstellung des Gelenkes bei beschränkter Flexion im Hüftgelenk.

Beschränkung der Innenrotation ist die Folge einer nach vorn convexen Verbiegung des Schenkelhalses, die sich fast regelmässig mit der Abwärtsbiegung des Kopfes kombiniert.

Die Adduktionsstellung ist am klarsten zu erkennen, wenn man den Kranken auffordert, den befallenen Oberschenkel im Hüft- und Kniegelenk zu beugen; er wird dann stets das kranke Bein über das gesunde kreuzen. Bei einseitiger Coxa vara fällt sofort ein mehr oder weniger hinkender Gang auf; bei bestehender Aussenrotation wird das kranke Bein im Bogen um das gesunde nach vorn gebracht.

Bei doppelseitiger Affektion besteht meist eine Lordose, ein wackelnder Gang und eine charakteristische Beckenhaltung, ähnlich der bei kongenitaler Hüftgelenksluxation - das letzte Symptom ist bedingt durch das Höherstehen der Trochanteren und die dadurch veränderten Muskulaturverhältnisse. Dementsprechend findet man bei der Coxa vara fast immer das Trendelenburg'sche Symptom, welches darin besteht, dass beim Stehen auf dem kranken Bein und Emporheben des gesunden, das Becken auf der gesunden Seite heruntersinkt — weil die Abduktoren des kranken Oberschenkels -- Mm. glutaeus medius und minimus infolge ihrer veränderten Zugrichtung das Becken nicht in der Horizontalen festhalten können.

Schliesslich macht Stieda auf 2 klinische Symptome aufmerksam — auf die reflektorische Steigerung der Patellarreflexe und auf die von Kraske zuerst hervorgehobenen Muskelspasmen.

Bezüglich der Diagnosestellung kommt es auf eine genaue Anamnese, Berücksichtigung des gesamten Körperzustandes an, wenigstens wenn es sich darum handelt festzustellen, ob eine angeborene Coxa vara vorliegt, oder ob es sich um die Folgen der Rachitis handelt, welche das Bild der Coxa vara erzeugen kann.

In zweifelhaften Fällen wird uns das Röntgenbild stets die nötige Klarheit und Sicherheit verschaffen. In

typischen Fällen der angeborenen Coxa vara zeigt die Röntgenaufnahme folgendes (Hoffa und Rauenbusch):

1. Verkleinerung des Schenkelhalswinkels.
2. Breite und Unregelmässigkeit der senkrecht, d. h. ungefähr parallel zum Schaft verlaufenden Epiphysenlinie.
4. Geringe Hypoplasie des Kopfes und Schaftes.
4. Vergrösserung des Zwischenraumes zwischen Kopf und oberer Pfannenwand, Herausquellen des Kopfes an der unteren Begrenzung des Gelenkes (der Kopf nach unten wie herausgedrängt aus der Pfanne).

Es ist wohl mit Sicherheit anzunehmen, dass jetzt, wo man auf die Affektion aufmerksam gemacht, wo trotz des kleinen vorhandenen Krankenmaterials Symptome und Krankheitsbild wenigstens einigermassen präzisiert sind, die Diagnose der Coxa vara congenita kaum verfehlt werden dürfte. Allein ganz so einfach ist die Sache denn doch nicht. Es gibt Fälle, die wenig charakteristisch sind, bei denen die oben geschilderten typischen Veränderungen teilweise fehlen oder nur in geringem Grade vorhanden sind. Das sind nun solche Fälle, die der sicheren Diagnose Schwierigkeiten bereiten und die uns zwingen auf dem Wege per exclusionem vorzugehen, d. h. nach Ausschliessung aller anderen differential-diagnostisch in Betracht kommenden Krankheiten die richtige Diagnose festzustellen.

In differentialdiagnostischer Hinsicht kommen mehrere Erkrankungen in Betracht, an die man bei einem solchen Symptomenkomplex erinnert wird, und in erster Linie steht die angeborene Hüftverrenkung. Eine kongenitale Luxation des Hüftgelenks, deren Erscheinungen mit den von uns beschriebenen Symptomen Aehnlichkeit haben, können wir durch eine genau vorgenommene Untersuchung ausschliessen. Bei der Luxation ist die Gesässgegend voller, der Gelenkkopf unter der

Muskulatur besonders bei Rotations- und Flexionsversuchen deutlich zu fühlen und an der Stelle der Pfanne eine Vertiefung abzutasten. Den richtigen Aufschluss kann bisweilen erst das Röntgenbild geben.

Eine andere leicht mit Coxa vara zu verwechselnde Affektion ist die Schenkelhalsfraktur, in deren Symptomenkreis wir manche Aehnlichkeit mit unserem Krankheitsbilde vorfinden; wir brauchen nur an die Verkürzung und Auswärtsrotation des Beines, sowie an die Dislokation des Trochanter major nach oben und meist auch nach hinten zu erinnern. Doch auch diese Affektion für unsere Fälle auszuschliessen, wird nicht schwer fallen. Zunächst ist die Fraktur des Schenkelhalses hauptsächlich eine Affektion älterer Leute, bei denen der Schenkelhals infolge der senilen Osteoporose erhebliche Einbusse an Widerstandsfähigkeit erlitten hat, während dieselbe bei jungen Individuen eine Seltenheit ist; weiterhin können wir sie ohne weiteres ausschliessen, wenn wir aus der Anamnese erfahren, dass kein Trauma, welches zu einem solchen Knochenbruche hätte führen können, stattgefunden hat. Dass auch das Röntgenbild in diesem Falle äusserst wertvolles diagnostisches Hilfsmittel ist, braucht nicht besonders betont zu werden. Bei einer doppelseitigen angeborenen Coxa vara wird man aber von vornherein eine Schenkelhalsfraktur ausschliessen können.

Unter den differentialdiagnostisch in Betracht kommenden Erkrankungen ist auch noch die spontane Epiphysenlösung des oberen Femurrandes nach Osteomyelitis zu erwähnen. Wir vermissen aber dann nie in der Anamnese die Tatsache, dass das Kind früher unter fieberhaften Symptomen erkrankt war; auch selten fehlen die Narben von früher aufgebrochenen Abscessen.

Differentialdiagnostisch zu berücksichtigen ist auch noch die Coxitis tuberculosa, besonders das Initial-

stadium. Vor allem aber fehlen bei der Coxa vara alle schweren Entzündungserscheinungen, wie Schwellung der Hüfte oder Abscesse und die für Coxitis pathognomonische Abduktion in der Hüfte. Auch ganzer Verlauf der Coxitis ist doch ein anderer. Die Schmerzen, welche sich zeitweise bei der Coxa vara einstellen, hören meist schon in der Ruhe auf, auch vermag ein kurzer Streckverband oft alle Beschwerden in kurzer Zeit zu heben, was bei Coxitis gewöhnlich nicht zu erreichen ist.

Auch die Arthritis deformans lässt sich der Anamnese nach ausschliessen; schon eine zweite Bezeichnung als Malum coxae senile weist darauf hin, dass dasselbe fast ausnahmslos das höhere Alter betrifft.

Das wären in Kürze die Krankheiten, die differentialdiagnostisch in Betracht kommen dürften.

Wie verhält es sich aber nun mit der **Prognose** der angeborenen Coxa vara?

Sie ist natürlich quoad vitam absolut gut zu stellen, quoad funktionem muss dieselbe als dubia bezeichnet werden. Verkrümmung des Collum femoris und Verkürzung des Beines bleiben meist bestehen.

Wenden wir uns nun zum Schluss noch der **Therapie** zu.

Bei Schmerzhaftigkeit wird man am besten völlige Bettruhe in Verbindung mit einem Extensionsverband bei leichter Abduktion des erkrankten Beines verordnen.

Weiterhin kann man einige Monate eine Schiene geben, worin das Bein zugleich in leichte Abduktion zu bringen ist. Um eine möglichst gute Gebrauchsfähigkeit der Extremität zu erzielen, bekämpft man die Atrophie der Muskulatur durch Massage, Bäder, ev. noch unterstützt durch passive Bewegungen.

Den hinkenden Gang kann man zweckmässig durch Tragenlassen einer erhöhten Sohle maskieren.

Nur selten werden die Funktionsstörungen so gross sein, dass durch einen operativen Eingriff Erleichterung für die Patienten geschafft werden müsste.

Es hat sich bereits eine stattliche Anzahl von Operationsmethoden herausgebildet.

Hofmeister empfahl die Osteotomia subtrochanterica mit nachheriger Fixation des Beines in Abduktion und Innenrotation. Gegen diese Operation äussert sich Kraske, dass ein solcher Versuch wohl gelingen könnte, indessen würde man im besten Falle die fehlerhafte Stellung des Beines eben nur kompensieren, aber nicht korregieren. Das obere Ende des Femur, also der Teil, an dem sich die den Oberschenkel bewegenden Muskeln ansetzen, bleibt nach wie vor in seiner fehlerhaften Stellung.

Kraske empfiehlt, gemäss den anatomischen Befunden, die extraartikuläre keilförmige Osteotomie des Schenkelhalses mit der Basis nach vorn und oben, die eine wirkliche Korrektur der abnormen Stellung zuwege bringen soll.

Büdinger empfahl die lineare Osteotomie, welche durch Erzeugung einer klaffenden Spalte an der Unterseite des Halses und Austüllung derselben mit Callusmassen zu einer Streckung der unteren Schenkelhalspartie führt, ohne Verkürzung des oberen.

In schweren Fällen, in denen eine hochgradige Deformität besteht und daher eine Osteotomie ohne Gelenkverletzung nicht möglich ist, dürfte von vornherein die Hüftgelenkresektion als der zweckmässigste Eingriff indiziert sein, wie sie von Hoffa, Kocher mit Erfolg angewandt worden ist.

Literatur.

Müller: Ueber die Verbiegung des Schenkelhalses im Wachstumsalter. Beiträge zur klinischen Chirurgie 1889.

Hofmeister: Coxa vara. Beiträge zur klinischen Chirurgie 1894, Band 12.

— Zur Aetiologie der Coxa vara. Beiträge zur klinischen Chirurgie 1895, Band 13.

— Zur Pathologie und Therapie der Coxa vara. Beiträge zur klinischen Chirurgie 1898, Band 21.

Kraske: Ueber die operative Behandlung der statischen Schenkelhalsverbiegung. Zentralblatt für Chirurgie 1896, Nr. 6.

Kocher: Ueber Coxa vara. Deutsche Zeitschrift für Chirurgie 1894.

— Zur Coxa vara. Deutsche Zeitschrift für Chirurgie 1895.

Sudeck: Coxa vara traumatica Zentralblatt für Chirurgie 1899.

— Zur Anatomie und Aetiologie der Coxa vara adolescentium. Zentralblatt für Chirurgie 1899, 28. Kongress der dentschen Chirurgen.

— Coza vara. Deutsche medizinische Wochenschrift 1901.

Joachimsthal: Ueber Coxa vara traumatica. Zentralblatt für Chirurgie XXVIII. Chirurgen-Kongress. 1899.

— Ueber angeborene Coxa vara. Deutsche medizinische Wochenschrift 1903. Vereins-Beilage 12.

— Die Aetiologie der Schenkelhalsverbiegungen. Zeitschrift für orthopädische Chirurgie 1903.

— Mitteilungen über angeborene Oberschenkeldefecte. II. freie Vereinigung der Chirurgen Berlins 1905.

Alsberg: Anatomische und klinische Betrachtungen über Coxa vara. Zeitschrift für orthopädische Chirurgie 1898.

— Theorie und Differentialdiagnose der Coxa vara. Zeitschrift für orthopädische Chirurgie 1899.

Wagner: Die Coxa vara. Zeitschrift für orthopädische Chirurgie 1900.

Borchard: Zur Symptomatologie und Therapie der Coxa vara. Zentralblatt für Chirurgie 1897, No. 25.

— Zur Aetiologie der Coxa vara. Archiv für Orthopädie 1903.

Manz: Die Ursachen der statischen Schenkelhalsverbiegung, aus der Freiburger chirurgischen Klinik. Beiträge zur klinischen Chirurgie 1900.

Müller: Zur Frage der Schenkelhalsverbiegung (Coxa vara). Zentralblatt für Chirurgie 1894, Nr. 35.

Blum: Die Coxa vara als Belastungsdeformität. Archiv für klinische Chirurgie 1903.

Fränkel: Coxa vara adolescentium. Münchener medizinische Wochenschrift 1901.

Lieblin: Zur Casuistik der Coxa vara infantum. Prager medizinische Wochenschrift 1903.

Stieda: Zur Coxa vara. Archiv für klinische Chirurgie 1901, Band 63.

v. Brunn: Coxa vara im Gefolge von Ostitis fibrosa. Beiträge zur klinischen Chirurgie 1905, Band 45.

Strubel: Beiträge zur Casuistik der rachitischen Schenkelhalsverbiegung. Inaugural-Dissertation. Heidelberg 1893.

van Wijk: Historisch-kritische Uebersicht der statischen Schenkelhalsverbiegung (Coxa vara) und Therapie. Inaugural-Dissertation. Freiburg 1897.

Jvernault: La coxa vara. Thèse de Lyon 1903.

Quesnot: Coxa vara traumatique. Thèse de Paris 1904.

Adler: Coxa vara adolescentium. Berliner klinische Wochenschrift 1902. Nr. 3.

Küster: Ueber fibröse Ostitis. Verhandlungen der deutschen Gesellschaft für Chirurgen 1897.

Oberst: Ueber Knochenverbiegungen bei akuter Osteomyelitis Münchener medizinische Wochenschrift 1890, Nr. 13.

Jaboulay: La hanche bote et son ostéo-arthrite. Gaz. hebdomadaire 1899, Nr. 10.

Cohn: Zur Coxa vara infolge von Frührachitis. Jahrbuch der Kinderheilkunde 1903. N. F. Band 58.

Kredel: Congenitale Coxa vara. Zentralblatt für Chirurgie 1896, Nr. 42.

Reiner: Ueber die Beziehungen von congenitaler Coxa vara und congenitalem Femurdefekt. Berliner klinische Wochenschrift 1903.

Hoffa: Die angeborene Coxa vara. Deutsche medizinische Wochenschrift 1905, No. 32.

Hoffa u. Rauenbusch: Atlas der orthopädischen Chirurgie in Röntgenbildern. Würzburg 1906.

Mouchet: De la coxa vara congenitale. Gaz. hebdomadaire de méd. et de chir. 1899.

Kimura: Histologische Untersuchungen über Knochenatrophie und deren Folgen — Coxa vara, Arthritis deformans. Ziegler's Beiträge zur patholog. Anat. 27. Band.

Helbing: Ueber congenitale Schenkelhalsfissuren. Deutsche medizinische Wochenschrift 1902, Nr. 15.

Kirmission: Coxa vara d'origine congenitale. Revue d'orthopédie 1897.

Drehmann: Ueber congenitalen Femurdefekt. Zeitschrift für orthopädische Chirurgie 1902.

Bally: Coxa vara tuberculosa. Archiv für klinische Chirurgie Band 83.

Bähr: Zur Lehre von der Coxa vara. Archiv für klinische Chirurgie 1900, Band 61.

Zum Schlusse sei es mir gestattet,

Herrn Geh. Hofrat Professor Dr. Kraske

für die Uebernahme des Referates meinen Dank auszusprechen.

Ebenso ist es mir eine angenehme Pflicht, seinem Assistenten, Herrn Privatdozent Dr. Oberst für die Anregung zu dieser Arbeit und die äusserst liebenswürdige Unterstützung bei der Anfertigung derselben wärmstens zu danken.